

СПЕЦИАЛИЗИРАН НАУЧЕН СЪВЕТ ПО КАРДИОЛОГИЯ,
БЕЛОДРОБНИ БОЛЕСТИ, НЕФРОЛОГИЯ, РЕВМАТОЛОГИЯ,
ФИЗИОТЕРАПИЯ И СПОРТНА МЕДИЦИНА ПРИ ВАК, СОФИЯ

УНСБАЛ „Св. Екатерина” - София

Д-р Иво Спасов Петров

**ЕНДОВАСКУЛАРНО ЛЕЧЕНИЕ НА
ЕКСТРАКРАНИАЛНИ МОЗЪЧНИ
СЪДОВЕ**

АВТОРЕФЕРАТ

НА ДИСЕРТАЦИОНЕН ТРУД

ЗА ПРИСЪЖДАНЕ НА ОБРАЗОВАТЕЛНАТА И НАУЧНА СТЕПЕН
“ДОКТОР”

София, 2009г.

СПЕЦИАЛИЗИРАН НАУЧЕН СЪВЕТ ПО КАРДИОЛОГИЯ,
БЕЛОДРОБНИ БОЛЕСТИ, НЕФРОЛОГИЯ, РЕВМАТОЛОГИЯ,
ФИЗИОТЕРАПИЯ И СПОРТНА МЕДИЦИНА ПРИ ВАК, СОФИЯ

УНСБАЛ „Св. Екатерина” - София

Д-р Иво Спасов Петров

**ЕНДОВАСКУЛАРНО ЛЕЧЕНИЕ НА
ЕКСТРАКРАНИАЛНИ МОЗЪЧНИ
СЪДОВЕ**

АВТОРЕФЕРАТ

на

ДИСЕРТАЦИОНЕН ТРУД

за присъждане на образователната и научна степен
“ДОКТОР”

Научна специалност Код 03.01.47 Кардиология

Научен ръководител: Доц. д-р Юлия Джоргова, д.м.

Официални рецензенти:

Проф. Д-р Младен Григоров д.м.н.

Проф. Д-р Пенко Шотеков, д.м.н.

София, 2009г.

Дисертационният труд е представен на 216 страници и съдържа 54 таблици и 19 фигури. Книгописът съдържа 189 заглавия, от които 13 на кирилица.

Дисертационният труд е обсъден и насрочен за защита от Катедра по ССХ – Медицински университет – София/УНСБАЛ „Св. Екатерина“ – София.

Официалната защита на дисертационния труд ще се състои на 15.05.2009 год. в 15.30 часа в Аулата на Военно-медицинска академия.

Материалите по защитата са на разположение в Секретариата на СНС по кардиология, белодробни болести, нефрология, ревматология, физиотерапия и спортна медицина – СБАЛББ „Св. София“, ул. „Акад. Иван Евстатиев Гешов“ №19, София.

СПИСЪК НА НАЙ-ЧЕСТО ИЗПОЛЗВАНИТЕ СЪКРАЩЕНИЯ

- МСБ** - мозъчно-съдова болест
- ИБС** – Ишемична болест на сърцето
- ИМИ** - Ишемичен мозъчен инсулт
- ТИА** - Транзиторна ишемична атака
- ТВ** - Truncus bracheocephalicus
- РИСА** - Right internal carotid artery (Дясна вътр. каротидна артерия)
- ЛИСА** - Left internal carotid artery (Лява вътр. каротидна артерия)
- АД** - аортна дъга
- ВА** – Вертебрална артерия
- ВК** - Вилизиев кръг
- ЕСА** - External carotid artery
- ССА** – Common carotid artery
- АИСА** - Anterior inferior cerebellar artery
- СКА** - Superior cerebellar artery
- ПИСА** - Postero-inferior cerebellar artery
- ПМА** – Предна мозъчна артерия
- СМА** – Средна мозъчна артерия
- ЗМА** – Задни мозъчни артерии
- АО** - Arteria ophthalmica
- ВБС** – Вертебро-базиларно съединение
- ПКА** – Предна комуникантна артерия
- ЗКА** - Задна комуникантна артерия
- СКА** – Superior cerebellar artery
- СЕА** – Carotid endarterectomy
- КАС** - Carotid Artery Stenting
- МАЕ** - Major Adverse Events

ВЪВЕДЕНИЕ

Инсултът е трета по честота причина за смърт в Северна Америка и втора в Европейските страни. Честотата на инсулта в Европа е 200 на 100 000 население годишно. В САЩ годишно се докладват приблизително 500 000 ново диагностицирани инсулта. Мозъчният инсулт е водеща причина за инвалидизация сред възрастните американци. Въпреки че има 50% редукция на смъртността в сравнение с 80-те години на миналия век, 21% от преживелите един инсулт получават втори, а 7% и трети инсулт. За 40% от преживелите инсулт пациенти са необходими специални сестрински грижи в домашни условия. Тридесетдневната и 5 – годишната смъртност при преживелите инсулт е съответно 17% и 40%, което отговаря на 150300 екзитуса годишно в Северна Америка. Американската Кардиологична Асоциация (АНА) определя 18 млрд разходи за инсулти за САЩ през 1993 г.

В САЩ мозъчните инсулти са трета по честота причина за смърт; четвърта по честота причина за инвалидност; пето по ред заболяване с най-високи дневни разходи в болниците. В Европа инсултът е втора по честота причина за смърт и първа по честота причина за дълготрайна инвалидизация. В света около 10 милиона на година заболяват от мозъчен инсулт, като от тях около 4 милиона остават тежко инвалидизирани. Пак в световен мащаб, пациентите с инсулт заемат цели 20% от "спешните" легла и 25% от леглата за продължително лечение в болничните заведения.

Множество епидемиологични проучвания показват, че около една трета от всички инсулти се дължат на

атеросклеротични изменения в екстракраниалните мозъчни съдове. Екстраполирайки тези данни можем да изчислим, че годишно средно от 150 000 до 250 000 инсулта в САЩ и около 3 милиона в света се дължат на каротидна патология. Според едно проучване на McGovern проведено от 1960 до 1990 година в щата Минесота, само през 1985 год. в щата са регистрирани 1792 инсулта дължащи се на каротидна патология и е установена годишна честота 828/ 100 000 популация при мъжете и 551/100 000 популация при жените.

Атеросклерозата е най-честия патологичен процес, засягащ екстра краниалните мозъчни съдове (каротидни и вертебрални артерии). Каротидната атеросклероза е независим предиктор за повишена смъртност. Болни с асимптомни атеросклеротични каротидни стенози в 50% от случаите загиват до 5 години от мозъчен инсулт, миокарден инфаркт или съдова гангрена. Общозвестните рискови фактори за развитие на атеросклерозата играят основна роля в стенотичния процес на каротидните артерии, а от тях артериалната хипертония е основния рисков фактор за инсулт. Напредналата възраст, наличието на повече рискови фактори и нарастването на процента каротидна обструкция във времето водят до значително нарастване на риска от мозъчен инсулт. В същото време, каротидната стенотична патология е един от най-силните предиктори за наличие на коронарна такава и в частност на стеноза на ствола на лявата коронарна артерия.

Тъй като процентът на възрастното население нараства, съществува потенциалната вероятност от увеличение на мозъчно-съдовата заболеваемост и смъртността от мозъчно-съдови инциденти (инсулт) в световен мащаб.

Проблемът е извънредно актуален в България, в която се регистрира висока сърдечно-съдова и в частност мозъчно-съдова заболяемост. България е една от страните с най-високо разпространение на атеросклерозата и нейните фатални последици - миокарден инфаркт и мозъчен инсулт. Според статистическия годишник за 2001год. България е на първо място в Европа по заболяемост от мозъчно-съдова болест (МСБ) - 370/ 100 000. Смъртността от мозъчен инсулт за 2001год. в България е била 265.7/ 100 000, което ни отрежда незавидното трето място в Европа (след Румъния и Беларус). Смъртността от инсулт сред мъжете над 65 годишна възраст достига 1453/ 100 000. У нас МСБ е първата по честота причина за смърт, като изпреварва с 1.5 % смъртността от исхемична болест на сърцето (ИБС). Особено обезпокоително е, че тенденцията за България през годините 2000-2003год. показва абсолютно нарастване на броя на инсултите и то най-вече за сметка на исхемичните. Проучванията показват, че в повече от 30% от пациентите има припокриване между каротидната и коронарната стенотична патология, като този процент в България дори е по-голям, както показва и настоящото проучване. Лечението на тези пациенти представлява голямо предизвикателство, което в огромната част от случаите изисква усилията на компетентен интердисциплинарен екип.

ЦЕЛ:

Да се установи сигурността и ефикасността на каротидното стентирание, като метод за лечение на стенотичната патология на екстракраниални мозъчни съдове, в сравнение с установения до сега златен стандарт за радикално лечение - каротидната ендартеректомия.

ЗАДАЧИ:

1. Да се направи сравнителен анализ на ранните и средносрочни (най-малко 2 години) резултати от стентирание на каротидната и вертебрална артерия със златния стандарт- хирургичната СЕА.
2. Да се установят факторите, предсказващи честотата на първичен успех и ранните усложнения при каротидно стентирание
3. Да се установи най-безопасната и ефикасна методика за каротидно стентирание относно:
 - 3.1. Използване на саморазтварящи се или балон-разтворими стентове,
 - 3.1. Използване или не на дистална мозъчна протекция,
 - 3.3. Едно- или двуетапно лечение на пациентите с двустранна патология,
 - 3.4. Едно-или двуетапно лечение на пациентите с комбинирана каротидна и коронарна патология
4. Да се изработи клиничен алгоритъм за лечение на стенотична каротидна и вертебрална патология на базата на резултатите от проучването

извършаване на ангиопластика, като се намали необходимостта от прилагане на IIb/IIIa инхибитор интра- и постпроцедурно.

Изводи: Приложението на тромбаспирационния катетър Thrombuster при пациенти с ОКС подобрява коронарния кръвоток и намалява използването на IIb/IIIa инхибитор.

Ключови думи: тромбаспирационен катетър, остър коронарен синдром.

E-mail: pakarov_doctor@abv.bg

61. СТВОЛОВАТА АНГИОПЛАСТИКА - АЛТЕРНАТИВЕН И НАДЕЖДЕН МЕТОД НА ЛЕЧЕНИЕ

**И. Петров, М. Контева, Р. Баев,
Цв. Дамянова, К. Кичуков, М. Марзянов,
Б. Борисов, И. Мартинов, Х. Димитров,
К. Стоянов, В. Пакеров**

*“Токуда Болница-София”, Кардиологично
отделение, E-mail: doctorr@abv.bg*

Въведение: Стволовата стеноза представлява най-тежката форма на атеросклеротичната болест на сърцето със сериозна прогноза и почти сигурна смърт в краткосрочен план при липса на адекватно третиране. Като златен стандарт за лечение се приема оперативната интервенция (bypass-хирургия), но с напредването на съвременната медицина, въвеждането на нови интервенционални методи, усъвършенстването на консумативи и материали, както и натрупаният опит на инвазивните кардиолози, стволовата ангиопластика стана алтернативен метод на лечение.

Цел: Да се анализира броят, видът, успеваемостта и честота на усложненията при пациенти със стволова ангиопластика в Кардиологично отделение на “Токуда Болница - София”.

Материал и методи: За периода 01/2007-06/2008 год. в Отделението по кардиология на “Токуда Болница - София” са осъществени 15 стволови ангиопластики. Разпределението по пол е 8 мъже и 7 жени. Средната възраст на групата пациенти е 63,8 год. Имплантацията на стентовете бе извършена така, че да осигури най-добрия възможен съдов лумен. Решението за РТСА срещу хирургия бе преценено в зависимост от:
(1) подходяща анатомия и характеристика

на плаката, както и желание от страна на пациента за ПКИ с разяснени рискове;

(2) контраиндикация за хирургия на базата на тежко съпътстващо заболяване, преценено от сърдечен хирург;

(3) манипулация, извършвана по витални индикации.

Следпроцедурно пациентите бяха третирани с клопидогрел и аспирин.

Резултати: Протектирани стволови ангиопластики - 4/15; непротектирани стволови ангиопластики - 11/15. Непосредствен процедурен успех се постигна при 100%. Перипроцедурни усложнения са регистрирани при един пациент. Среден болничен престой - 1,93 дни.

Изводи: Предвид регистрираните резултати, корелиращи с международните анализи, стволовата ангиопластика се оказва алтернативен, ефикасен и надежден метод, сравнен със златния стандарт на лечение - оперативната ревакуларизация.

62. НЕКОРОНАРНА ПЕРКУТАННА ТРАНСЛУМИНАЛНА АРТЕРИАЛНА АНГИОПЛАСТИКА - ОПИТ НА ЕДИНИЧЕН ЦЕНТЪР

**И. Петров, М. Контева, М. Марзянов,
Цв. Дамянова, К. Кичуков, Б. Борисов,
Ив. Мартинов, Хр. Димитров, К. Стоянов,
Вл. Пакеров, Р. Баев.**

*“Токуда Болница-София”,
Кардиологично отделение*

Въведение: През последното десетилетие наред със стремглаво нарастващия брой на коронарни ревакуларизационни процедури, значим в световен мащаб ръст бележат некоронарните транслуминални интервенции - каротидни, ренални и други периферни. Цел на кардиологията в “Токуда Болница - София” е непрекъснато увеличаване на интервенциите върху некоронарни съдови области.

Цел: Да се анализира броят, видът, успеваемостта и честотата на усложненията при некоронарните перкутанни интервенции в Кардиологично отделение на Токуда Болница София”.

Материал и методи: За периода 01/2007-06/2008 год. в Отделението по кардиология на “Токуда Болница - София” са осъществени 158 перкутанни транслуминални ар-



ДРУЖЕСТВО НА
КАРДИОЛОЗИТЕ В
БЪЛГАРИЯ



ЧЕСТОТА НА ЕКСТРАКРАНИАЛНА КАРОТИДНА ПАТОЛОГИЯ ПРИ БОЛНИ С ИСХЕМИЧНА БОЛЕСТ НА СЪРЦЕТО

М. Станева, И. Петров, К. Карамфилов, Н. Димитров, Ал. Чирков
УНМБАЛ "Св.Екатерина" - София

Резюме

Цел на проучването: да се установи честотата на атеросклеротичната екстракраниална каротидна болест при пациенти с доказана исхемична болест на сърцето (ИБС) и корелация на рисковите фактори, свързани предимно с екстракраниалната каротидна болест при пациенти с ИБС.

Материал и метод: Изследването е проведено при 784 пациенти с доказана ИБС. От тях 490 (62,5%) са мъже и 294 (37,5%) са жени, на средна възраст 64,3 (42-76) г. При пациентите се определиха сърдечно-съдовият рисков профил, анамнезата за транзиторна исхемична атака (ТИА) или мозъчен инсулт и тежестта на ИБС. При всички болни се осъществи скрининг на каротидна патология с дуплекс-цветна доплерсонография на екстракраниални мозъчни артерии преди осъществяването на СКАГ. Каротидните лезии бяха класифицирани по North American Symptomatic Carotid Endarterectomy Trial (NASCET) критериите.

Резултати: При 673 (85,84%) от изследваните пациенти има комбинирана коронарна и каротидна патология. При 563 (71,82%) се установиха несигнификантни изменения (под 50% стеноза), а при 221 (28,18%) се наблюдаваха стенози над 50% или тромбоза на каротидните артерии. Установихме сигнификантна корелация между тежестта на ИБС и наличието на хемодинамично значима каротидна лезия.

Извод: Направеното проучване показва значителен процент на засягане на екстракраниалните каротидни артерии при болни с ИБС. Болните със захарен диабет, артериална хипертония, ХАНК, ТИА и мозъчен инсулт по-често имат комбинирана патология.

Ключови думи: исхемична болест на сърцето, каротидна артериална болест, атеросклероза, доплерсонография.

Сърдечно-съдовите заболявания (ССЗ) причиняват около 10% от общата смъртност в света.² Според епидемиологичните проучвания през 2020 г. ССЗ ще заемат първо място като причина за заболяемост и смъртност сред населението на земята.² Този глобален риск е свързан с промяна на здравния статус и начина на живот на индивида в началото на ХХІ век.

Атеросклерозата е мултифакторно съдово заболяване (резултат от мултиплени генетични и придобити фактори), засягащо артериите на различни съдови райони на тялото, което се изразява в отлагане на липиди в артериалната стена, формиране и руптуриране на плаки, вътреплакрово възпаление, активиране на тромбоцити и коагулация, настъпване на тромботична артериална оклузия с исхемия и некроза на тъканите в областта на засегнатите артерии.² Атеросклерозата обхваща дифузно големите и средни по размер артерии. В същото време това е локално заболяване, при което се наблюдава стеноза и обструкция на засегнатите съдове от определена област, повече отколкото в другите.¹ Скринирането на асимптомните форми на атеросклерозата е от голямо значение за прогнозната и лечението на заболяването.

Цел

Да се установи честотата на атеросклеротичната екстракраниална каротидна болест при пациенти с доказана исхемична болест на сърцето (ИБС) и корелацията на рисковите фактори, свързани предимно с екстракраниалната каротидна болест, при пациенти с ИБС.

Материал и метод

Настоящото срезово поручване е проведено

EXTRACRANIAL CAROTID ARTERY DISEASE IN PATIENTS WITH CORONARY ARTERY DISEASE

M. Staneva, I. Petrov, K. Karamfiloff, N. Dimitrov, Al. Tschirkov
UNMHAT "St. Ekaterina" Sofia

Summary

The aim of our study was to investigate the distribution of atherosclerotic extracranial vessel disease in patients with confirmed coronary artery disease and correlation with risk factors predominantly associated with extracranial carotid artery disease.

Materials and methods: We investigated 784 with coronary artery disease (CAD). Four hundred and ninety (62.5%) of patients were male and 294 (37.5%) were female. The mean age of them was 64.3 (42-76) years. For each patient we defined cardiovascular risk profile, history of transient ischemic attack (TIA) and degree of involvement of coronary atherosclerosis. All of the patients have passed through carotid pathology screening using Color Duplex ultrasound of extracranial carotid arteries prior to coronary angiogram. Carotid lesions were estimated according to North American Symptomatic Carotid Endarterectomy Trial (NASCET) criteria.

Results: 673 (85.84%) patients had both coronary and carotid lesions. 563 (71.82%) had insignificant changes (below 50%) and 221 (28.18%) patients had stenosis more than 50% or thrombosis of carotid arteries. We established significant correlation of severity of CAD and presence of hemodynamic significant carotid stenosis.

Conclusion: Our study indicates significant degree of involvement of extracranial carotid arteries in patients with confirmed CAD. Patients with arterial hypertension, diabetes mellitus, peripheral vascular disease (PVD), TIA or strokes have higher occurrence of combined atherosclerosis.

Key words: coronary artery disease, carotid artery disease, atherosclerosis, doppler ultrasound

Адрес за кореспонденция:

Д-р Милена Станева
УНМБАЛ "Св.Екатерина"
София 1421
бул."П.Славейков" № 52А
e-mail: staneva_milena@hotmail.com

Address for correspondence:

Milena Staneva, M.D.
UNMHAT "St. Ekaterina"
52A, P. Slavejkov bul.
1431 Sofia, Bulgaria
E-mail: staneva_milena@hotmail.com

ИНТЕРВЕНЦИОНАЛНА РЕВАСКУЛАРИЗАЦИЯ НА ВЕРТЕБРАЛНА АРТЕРИЯ - НАЧАЛЕН ОПИТ В БЪЛГАРИЯ

И. Петров¹, К. Карамфилов¹, И. Стайков², М. Станева¹, Ал. Чирков¹

¹ УНМБАЛ "Св. Екатерина" - София

² УНМБАЛ "Царица Йоанна" - София

INTERVENTIONAL REVASCULARIZATION OF VERTEBRAL ARTERY – INITIAL EXPERIENCE IN BULGARIA

Petrov I.¹, Karamfilov K.¹, Staikov I.², Staneva M.¹, Tschirkov Al.¹

¹UH " St. Ekatherina" - Sofia

²UH " Z. Ioanna" - Sofia

Резюме

Атеросклерозата представлява прогресиращо заболяване, засягащо дифузно съдовата система. Докато за каротидните артерии множество проучвания сочат безспорната полза от интервенционалното лечение, то за вертебралните съдове данните са оскъдни. Цел на настоящата публикация е да представим първоначалният опит на УНМБАЛ "Св. Екатерина" при интервенционалната реваскуларизация на вертебрални артерии – засега единствена в България осъществяваща тази процедура. За период от 5 години бяха осъществени 5 успешни интервенции. Всеки един от пациентите премина през ултрасонографско изследване, диагностична ангиография и накрая терапевтична процедура. Всички процедури завършиха с процедурен успех. При клиничното и УЗ проследяване не бе установен проблем с проходимостта на третирания съд.

Ключови думи: атеросклероза на а. вертебралис, интервенционална реваскуларизация.

През последните десетилетия ендоваскуларните техники за лечение на атеросклеротично променени екстракраниални вертебрални артерии значително се развиха. В началото с чиста балонна ангиопластика, тези минимално инвазивни техники прогресираха до имплантация на вътресъдова протеза – стент. В

Summary

Atherosclerosis is progressive disease involving vascular system. While there are a lot of investigations revealing the benefit after interventional treatment of carotid atherosclerotic lesions, data concerning interventions of vertebral stenoses is not so abundant. The aim of our publication is to present the initial experience of UV "St. Ekaterina" in vertebral interventions – so far the only hospital performing this procedure in Bulgaria. Five successful procedures were performed for a period of five years. Each of the patients had ultrasound examination, diagnostic angiography and finally therapeutic procedure. All five procedure were successive. Clinical and ultrasound follow up showed no abnormalities with patency of the treated vessel.

Key words: vertebral artery atherosclerosis, interventional revascularization.

допълнение ендоваскуларните техники могат успешно да се прилагат и при значителен брой други неатеросклеротични заболявания – възпалителни, радиационни, остра интимална дисекция, спонтанни артериовенозни фистули, аневризми и псевдоаневризми.[1]. От друга страна прогресиращата до оклузия атероскле-



Ангиопластика и стентирание на екстракранеални мозъчни съдове

Петров, И., Ю. Джоргова, Л. Гроздински*, В. Червенков*, Т. Захариев*, Ал. Чирков
СБАЛ „Св. Екатерина“, Клиника по кардиология, Клиника по съдова хирургия*

Stenting of Extracranial Cerebral Vessels

Petrov, I., J. Jorgova, L. Grozdinski*, V. Chervenkov*, T. Zahariev*, Al. Chirkov

Р | е | з | ю | м | е

Мозъчният инсулт е една от основните причини за смърт и инвалидизация в съвременното общество. В 30% той се причинява от стеноза на каротидна артерия. Напоследък перкутанната ангиопластика и стентирание е един нов терапевтичен метод за третиране на каротидните стенози – алтернатива на класическото хирургично лечение. Основни етапи в развитието на метода са въвеждането на системи за дистална протекция от емболизация на мозъчното кръвообращение и въвеждането на имплантираните стентове като рутинна практика. Основна предпоставка за успешно и без усложнения стентирание на мозъчните съдове е стриктното спазване на строг протокол, какъвто е въведен в нашата клиника.

Представяме резултатите от 17 ангиопластики и стентирание на съдове на аортната дъга, извършени за период от 6 месеца – от 07.02.2001 г. до 01.10.2001 г. Предпроцедурно пациентите бяха подложени на дължителен скрининг с цветно-кодирани Доплер и уточнени ангиографски. Процедурният успех е 100%. Процентът на остри усложнения е 0%. При ранното проследяване с цветен Доплер не се наблюдават тромбоза и рестеноза на имплантираните стентове. Представени са четири интересни клинични случая: 1. Едноетапно стентирание на дясна коронарна артерия (ДКА) и дясна вътрешна сънна артерия (ДВСА) с терморазварящ се стент при пациент с комбинирана коронарна и каротидна патология, 2. Стентирание на субоклузивна 99% стеноза на ДВСА с монтиран върху балон стент, 3. Стентирание на високостепенна стеноза на лявата вертебрална артерия като единствено проходимо мозъчен съд, 4. Стентирание на аортоостиална стеноза на Тг. Brachiocephalicus при оклузия на контралатералната каротидна артерия.

Ключови думи: мозъчен инсулт, каротидна тромбendarтеректомия, каротидно стентирание, дистална мозъчна протекция.

A | b | s | t | r | a | c | t

The stroke is one of the major causes for death and invalidization in the modern society. In about 30% of the cases the stroke is attributed to stenosis of a supraaortic vessel. In the last few years the percutaneous angioplasty and stenting is an alternative method of the classical surgical treatment – the carotid thrombendarterectomy. Crucial moment in the evolution of the method is the introduction in the practice of the systems for distal embolic protection of the brain and the routine implantation of stents with new design. One of the main conditions for successful and noncomplicated stenting is the respect of a strict procedural protocol. In the article we present the results of 17 cases with angioplasty and stenting of supraaortic vessels performed in our Clinic in the period 07.02.2001-01.07.2001. The immediate success rate is 100%. No major complications (stroke, myocardial infarction and death) were registered. In the midterm follow-up there were no thrombosis and restenosis of the implanted stents. We present four interesting case reports: 1. One stage stenting of right coronary artery and right internal carotid artery, 2. Stenting of a subocclusive right internal carotid stenosis with balloonexpandable stent and 3. Stenting of a vertebral artery as the unique brain supplying vessel and 4. Stenting of subocclusive aortoostial lesion of the brachiocephalic trunk in a patient with totally occluded contralateral internal carotid artery.

Conclusions: Stenting of supraaortic vessels is a safe and reliable method when performed by experienced operator and when are applied the ultimate methods of cerebral protection and the new stent designs. The carotid stenting is a reliable alternative of the surgery and gains more and more popularity.

Key words: major stroke, carotid thrombendarterectomy, carotid stenting, distal cerebral protection.

Всеки ден 1500 души в САЩ преживяват мозъчен инсулт. От тях 600 умират. Когато мозъчният инсулт не е пряка причина за смърт, той най-често оставя след себе си тежко инвалидизирани пациенти с психически и физически дефицит за продължително време. Около 30% от мозъчните инсулти се дължат на стеноза на каротидна артерия [1,2].

България е една от страните с най-високо разпространение на атеросклерозата и нейните фатални последици – миокарден инфаркт и мозъчен инсулт. Атеросклеротичните стенотични лезии на мозъчните съдове предизвикват повишаване на риска от мозъчен инсулт. Това показва и проучването на Norris.

Оригинални статии

ЕНДОВАСКУЛАРНО ЛЕЧЕНИЕ НА ЕКСТРАКРАНИАЛНИ МОЗЪЧНИ СЪДОВЕ

И. Петров, Ю. Джоргова, Л. Гроздински, П. Шотекоев*, Л. Трайков*, Ю. Петрова*, Ш. Мехрабиан*,
Т. Захариев, Ал. Чирков
СБАЛ "Св. Екатерина", Клиника по Кардиология, Клиника по съдова хирургия
* МБАЛ "Александровска", Клиника по неврология

ABSTRACT

ENDOVASCULAR TREATMENT OF EXTRACRANIAL CEREBRAL VESSELS

*I. Petrov, J. Jorgova, L. Grozdinski,
P. Shotekov*, L. Traykov*
J. Petrova*, Mehrabian Sh*, T. Zahariev, Al. Chirkov*

The stroke is one of the major causes for death and invalidization in the modern society. In about 30% of the cases the stroke is attributed to stenosis of a supraaortic vessel.

In the last few years the percutaneous angioplasty and stenting is an alternative method of the classical surgical treatment- the carotid thrombendarterectomy. Crucial moment in the evolution of the method is the introduction in the practice of the systems for distal embolic protection of the brain and the routine implantation of stents with new design. One of the main conditions for successful and noncomplicated stenting is the respect of a strict procedural protocol. In the article we present the results of 63 patients treated with angioplasty and stenting (71 lesions) of supraaortic vessels performed in our Clinic in the period 07.02.2001-01.02.2003. The immediate success rate is 100%. Major complication of 3.1% was registered, mortality rate-1.5%. In the midterm follow-up one patient suffered Transient Ischaemic Attack (1.6%) there were no thrombosis and only 1 (1.5%) restenosis of the implanted stents, treated successfully with re-angioplasty.

In conclusion, stenting of supraaortic vessels is a safe and reliable method when performed by experienced operator and when are applied the ultimate methods of cerebral protection and the new stent designs. The midterm follow-up results are promising.

Key words: carotid stenting, carotid thrombendarterectomy, distal cerebral protection, major stroke.

РЕЗЮМЕ

Мозъчният инсулт е една от основните причини за смърт и инвалидизация в съвременното общество. В 30% той се причинява от стеноза на каротидна артерия. Напоследък перкутанната ангиопластика и стентирание е един нов терапевтичен метод за третиране на каротидните стенози-алтернатива на класическото хирургично лечение. Основни етапи в развитието на метода са въвеждането на системи за дистална протекция от емболизация на мозъчното кръвообращение и въвеждането на имплантация на стентове като рутинна практика. Основна предпоставка за успешно и без усложнения стентирание на мозъчните съдове е стриктното спазване на строг протокол, какъвто е въведен в нашата клиника.

Представяме резултатите от ангиопластика и стентирание на съдове на аортната дъга при 63 пациенти (71 лезии) за период от 2 години (07.02.2001-01.02.2003г). Предпроцедурно пациентите бяха подложени на задължителен скрининг с цветно-кодиран Доплер и уточнени ангиографски. Процедурният успех е 98.5%. Процентът на големи остри усложнения е 3.1%, а смъртността е 1.5%. При проследяването бе регист-

риран един случай на транзиторна исхемична атака (1.6%) с цветен Доплер не се установи тромбоза и се установи рестеноза само при един (1.5%) от имплантираните стентове, третирана успешно с повторна ангиопластика.

В заключение, стентирането на съдове на аортната дъга е ефикасен и сигурен метод, когато се прилага от опитен оператор и с употреба на мозъчна протекция и ендоваскуларни стентове. Резултатите от клиничното и инструментално проследяване са обнадеждаващи.

Ключови думи: дистална мозъчна протекция, каротидно стентирание, каротидна тромбendarтеректомия, мозъчен инсулт.

Мозъчносъдовите заболявания (МСЗ) са сред най-важните медицински и социални проблеми в развитите страни. Те се характеризират с висока заболяемост, болестност и смъртност и от заболяванията на нервната система най-често предизвикват тежка инвалидност, поради неврологичен и/или когнитивен дефицит. Така в САЩ, годишно около 600 хил. души преживяват мозъчен инсулт (МИ). От тях 160 хил. завършват летално или остават с тежък двигателен и/или интелектуален дефицит. България е една от страните с най-високо разпространение на атеросклерозата и нейните фатални последици- миокарден инфаркт и МИ. През 2000г. смъртността само от МИ възлиза на 265 на 100 000 население. Приема се, че атеротромбоемболизмът на екстракраниалните артерии е причина за една трета от исхемичните инсулти.

Според Norris и съв., степента на атеросклеротичните стенотични лезии на тези съдове предизвиква пропорционално повишаване на риска от мозъчен инсулт: за стеноза <75% годишната честота на ipsilateral исхемичен МИ е 1.5%; за стеноза >75% годишната честота на преходно нарушение на мозъчното кръвообращение (ПНМК) е 7.2%, а на ipsilateral исхемичен МИ е 3.3%. Според най-голямото хирургично проучване NASCET (North American Symptomatic Carotid Endarterectomy Trial) (10), рискът от инсулт за двегодишен период в зависимост от процента стеноза нараства от 26% (за 75% симптомна стеноза) на 73% (за 95% симптомна стеноза).

Хирургичното лечение се утвърди през 80-те и 90-те години благодарение на отличните резултати от две големи рандомизирани проучвания проведени в САЩ, сравняващи резултатите от консервативно лечение и каротидна тромбendarтеректомия при симптомни и асимптомни високостепенни каротидни стенози. Според проучването NASCET (10) (за симптомни стенози) показва абсолютно намаление на риска от ipsilateral исхемичен МИ със 17% (релативно намаление е 65%). Проучването ACAS (7) (за асимптомни стенози) показва абсолютно намаление на фаталния и нефатален ipsilateral ИМИ с 5.8% (релативно намаление е 53%). По-късно се проведоха множество проучвания

of all three Smads and also p21(WAF) peptide. The major Smad4 mRNA splice variant expressed by the SMCs and M ϕ s represented its most active peptide; the relative abundance of mRNAs encoding peptides with shortened linker regions was less than 10%. The major splice variants of Smad2 and Smad3 (relative abundance > 90%) did not contain deletions. Therefore they encoded peptides highly capable of regulating gene transcription.

Conclusion: M ϕ s in FFLs and SMCs in fibrous regions appear highly responsive to TGF- β and capable of initiating Smad-dependent gene transcription. The lack of Smad expression by SMCs within M ϕ -rich regions impairs their ability to stabilize FFLs by producing a collagen-rich matrix. The lack of p21(WAF) peptide increases susceptibility of SMCs in FFLs to apoptosis.

FP37 Pheripheral and Myocardial Interventions

3083 Early Revascularization Improves 1-Year Survival in 14-Day Survivors of Acute Myocardial Infarction

Ulf Stenestrand¹, Lars Wallentin². ¹Heart Center, University Hospital Linköping, Sweden; ²Sweden

Background: Studies on the effect of early revascularization in acute coronary syndromes have conflicting results whether it improves survival or not. We investigated the association between revascularization performed within 14 days after an acute myocardial infarction (AMI) and 1-year mortality.

Methods: Prospective cohort study using data from the Register of Information and Knowledge about Swedish Heart Intensive care Admissions (RIKS-HIA) on patients admitted to the coronary care units of 61 Swedish hospitals 1995-1998. Patients with first registry-recorded AMI who were younger than 80 years and who were alive at day 14, including 2375 who were revascularized within 14 days, and 17862 who were not. One-year mortality data were obtained from the Swedish National Cause of Death Register.

Results: At 1 year unadjusted mortality was 8.9% (1598 deaths) in the conservative group and 3.3% (78 deaths) in the early revascularization group. In Cox regression analysis adjusting for 43 confounding factors and propensity score for revascularization, early revascularization was associated with reduction in 1-year mortality (relative risk, 0.48; 95% confidence interval 0.35-0.66; $P < 0.001$) in 14-days survivors of AMI. This reduction of mortality was similar among all subgroups based on age, sex, baseline characteristics, previous disease manifestations, and medications.

Conclusions: In daily clinical practice early revascularization in AMI patients is associated with substantially reduced 1-year mortality. Our study supports an early invasive strategy in AMI patients.

3084 Renal Artery Stenting Combined with Medical Therapy Controls Refractory Hypertension

R Stefan Kiesz¹, M Marius Rozek², S Rao Kothapalli¹, Pawel E Buszman³, Jawad Shaikh¹, Robert A O'Rourke¹, Michal Tendera³. ¹Southeast Endovascular and Heart Institute, Port Arthur, United States; ²University of Texas Health Science Center at San Antonio, United States; ³Silesian Cardiology Centre, Katowice, Poland; ⁴University of Texas Health Science Center, United States

Recent reports on treatment of hypertension with renal angioplasty have been disappointing. To date, no improvement in renal function was reported either. This may be due to the fact that renal angioplasty has a prohibitively high restenosis in arteriosclerotic lesions, particularly in the ostial location. We hypothesized that renal artery stenting would be associated with a low restenosis rate, comparable with a large coronary vessels. Therefore this treatment should be considered in a management of all pts with renovascular hypertension. Moreover, when progressive deterioration of renal function is due to renal ischemia such procedure should either improve or normalize renal function.

Methods: We established a prospective registry of patients with persistent hypertension despite aggressive maximal therapy with antihypertensive drugs. Thus far, 76 pts has fulfilled these criteria (mean age 71.5 \pm 9.9, 58% males), 86% of patients presented with HTN, 32% hypercholesterolemia, 22% history of smoking, 9% DM, 11% obesity, 29% CAD, 12% previous revascularization, 30% ostial sclerotic disease and 34% had bilateral renal artery sclerosis.

Results: Before stenting mean systolic and diastolic BP for the entire group was 171.9 \pm 34.2 and 83.3 \pm 16.1, respectively. The average pt received 3.3 \pm 1.2 medications. There was an immediate improvement in BP post stenting and at 30 days. Mean systolic and diastolic BP were significantly lowered to 133.7 \pm 23.1 ($p < 0.001$) and 67.0 \pm 11.8 ($p < 0.001$). Also, number of medications per patient was significantly decreased to 2.6 \pm 1.2

($p=0.039$). Renal function has improved significantly, creatinine levels decreased from 1.6 \pm 0.5 to 1.2 \pm 0.4 ($p=0.034$). BUN has decreased from 25.7 \pm 20.2 to 21.5 \pm 9.3, ($p=0.065$).

Conclusion: We report, for the first time, successful control of refractory hypertension and improvement in the renal function after renal artery stenting. Thus, renal artery angiogram should be considered in every patient with refractory hypertension and deteriorating renal function.

3085 Results of the Endovascular Treatment of Patients with Concomitant Coronary and Peripheral Disease -Basis of the Global Revascularization Concept

Ivo Petrov, Julia Jorgova, Nikolay Dimitrov, Luhezar Grozdinsky, Todor Zaharev, Alexander Chirkov, Bulgaria

Background: The treatment of patients with concomitant coronary, carotid and peripheral arterial disease is a challenge because of the high risk of both one and two stage open surgery. The rapid technical progress in the endovascular procedures enables the real application of the modern concept of global revascularization.

Purpose: To evaluate the feasibility, efficacy and safety of percutaneous endovascular revascularization procedures performed as main part of the global revascularization strategy for patients with polyvascular pathology.

Material and Methods: For 6 months (January to June 2001) we performed in 54 consecutive patients intracoronary stenting(ICS) combined with other endovascular or surgical (in the same day) revascularization: 19 carotid (15 stents with cerebral protection, 4- surgical CEA); 9 - subclavian PTA, 2 vertebral stenting, 4 renal PTA, 12 aorto-iliac (8 PTA, 3- surgical), 8 femoral PTA. Patient population: mean age- 72 \pm 9 years, 92% men, 83% with diabetes, 76% smokers. In 84.6% of the PTA we implanted stents

Results: 30-day mortality - 0%, major complications - 0%, minor complications- 3.7%(one bleeding and one TIA). For the endovascular procedures primary success-96%. Mean follow-up (5.4 mo) showed no major complications and death. The restenosis rate was 3.8% - 4/104 (one femoral, one iliac, one coronary stent restenosis- all treated with re- PTA and one asymptomatic subclavian reocclusion-left on medical treatment.

Conclusions: Global revascularization based predominantly on the advances in the endovascular treatment is feasible and can be performed safely and effectively in polyvascular patients. The method decreases the complication rate in such patients. The primary success rate is high and the mid term follow-up shows a low restenosis rate. The collaboration among the integrated multidisciplinary team is indispensable for the realization in the practice of this modern concept.

3086 Percutaneous Transluminal Septal Myocardial Ablation for Hypertrophic Obstructive Cardiomyopathy: Six-Month Follow-up with Echocardiography

Stephen G Worthley¹, H M Omar Farouque¹, Phillip M Mottram², Stuart Moir², John S Gelman², Yuvaraj Malaipalan¹, R Andrew P Skyrme-Jones¹, Ian T Meredith¹. ¹Cardiovascular Research Centre, Centre for Heart and Chest Research, Monash Medical Centre, Monash U, Australia; ²Department of Cardiology, Centre for Heart and Chest Research, Monash Medical Centre, Australia

Background: Percutaneous transluminal septal myocardial ablation (PT SMA) has emerged as a promising non-surgical technique for the reduction of left ventricular outflow tract gradient (LVOT) and symptomatic improvement in patients with hypertrophic obstructive cardiomyopathy (HOCM). We describe our initial results including 6 week and 6 month follow-up with this procedure in our first 8 patients.

Methods: Myocardial contrast echocardiography (MCE) and ischaemic wall motion abnormality during balloon inflation enabled the selection of an appropriate septal branch. Absolute alcohol (2-3 mLs) was used to obtain septal artery occlusion. Baseline transthoracic echocardiographic (TTE) data were obtained including post-valsava LVOT gradient. These parameters were repeated prior to discharge, at 6 weeks and at 6 months post-PT SMA. Demographic data is presented as mean \pm SD, and TTE data as mean \pm SEM. Paired data sets over the four time points were analysed using repeated measures ANOVA, with statistical significance taken at a p value of <0.05.

Results: Four men and four women underwent PT SMA for symptomatic HOCM, refractory to medical therapy (age 63.5 \pm 16.8 years). The LVOT gradient post-valsava was significantly reduced from 108.6 \pm 15.6mmHg to 50.0 \pm 13.7mmHg post-procedure ($p=0.0005$). At 6 weeks and 6 months the LVOT gradient post-valsava was 24.2 \pm 13.4mmHg and 34.3 \pm 16.2mmHg respectively. Similarly, the resting LVOT gradient was significantly reduced from 79.5 \pm 20.9mmHg to 26.6 \pm 10.7mmHg post-procedure ($p=0.02$). At 6 weeks and 6 months the resting LVOT gradient was 17.0 \pm 10.7mmHg and 26.7 \pm 17.6mmHg respectively. There was no significant difference in LV

Domenico PALOMBO

The current role of
**MULTILAYER FLOW
MODULATOR STENTS**
in COMPLEX AORTIC
PATHOLOGY



EDIZIONI MINERVA MEDICA

ISBN: 978-88-7711-891-2

© 2017 – EDIZIONI MINERVA MEDICA S.p.A. – Corso Bramante 83/85 – 10126 Torino
www.minervamedica.it / e-mail: minervamedica@minervamedica.it

All rights reserved. No part of this publication may be reproduced, stored in a retrieval system, or transmitted in any form or by any means.

Authors

FERDINANDO AURICCHIO

Department of Civil Engineering and Architecture, University of Pavia, Pavia, Italy

ADRIAN BOICEAN

Polisano European Hospital, Sibiu, Romania

ROBSON CHICRALA DE ABREU

Centervasc Rio, Rio de Janeiro, Brazil

MICHELE CONTI

Department of Civil Engineering and Architecture, University of Pavia, Pavia, Italy

ANDREA COSTACHE

Polisano European Hospital, Sibiu, Romania

VICTOR S. COSTACHE

Lucian Blaga University, Sibiu, Romania

SARA DI GREGORIO

Vascular and Endovascular Surgery Unit, University Hospital IRCCS San Martino-IST, University of Genoa, Genoa, Italy

DAN-MIHAI DOROBANTU

Lucian Blaga University, Sibiu, Romania

ELENA FAGGIANO

Department of Civil Engineering and Architecture, University of Pavia, Pavia, Italy

MARCO FEDELE

Department of Civil Engineering and Architecture, University of Pavia, Pavia, Italy

ALICE FINOTELLO

Department of Experimental Medicine, University of Genoa, Genoa, Italy

CRISTINA GOIA

Polisano European Hospital, Sibiu, Romania

RALF R. KOLVENBACH

Department of Vascular Surgery and Endovascular Therapy, Catholic Hospital Group Duesseldorf, Augusta Hospital, Duesseldorf, Germany

KIICHIRO KUMAGAI

Division of Cardiovascular Surgery, Tohoku University Graduate School of Medicine, Sendai, Japan

HORATIU MOLDOVAN

Sanador Hospital, Bucharest, Romania

DOMENICO PALOMBO

Vascular and Endovascular Surgery Unit, University Hospital IRCCS San Martino-IST, University of Genoa, Genoa, Italy

BIANCA PANE

Vascular and Endovascular Surgery Unit, University Hospital IRCCS San Martino-IST, University of Genoa, Genoa, Italy

MARIA C. PERFUMO

Vascular and Endovascular Surgery Unit, University Hospital IRCCS San Martino-IST, University of Genoa, Genoa, Italy

IVO PETROV

City Clinic Heart and Vascular Institute, Sofia, Bulgaria

YOSHIKATSU SAIKI

Division of Cardiovascular Surgery, Tohoku University Graduate School of Medicine, Sendai, Japan

ADRIAN SANTA

Lucian Blaga University, Sibiu, Romania

Authors

GIOVANNI SPINELLA

*Vascular and Endovascular Surgery Unit,
University Hospital IRCCS San Martino-IST,
University of Genoa, Genoa, Italy*

ZORAN STANKOV

*City Clinic Heart and Vascular Institute,
Sofia, Bulgaria*

SHERIF SULTAN

*National University of Ireland,
Galway, Ireland*

IVETA TASHEVA

*City Clinic Heart and Vascular Institute,
Sofia, Bulgaria*

CLAUDE D. VAISLIC

*Department of Cardiac, Vascular
Thoracic Surgery,
Centre Hospitalier Privé Parly 2
Le Chesnay, France*

ALBERTO VESCOVI

*Catholic University of Rio de Janeiro,
Rio de Janeiro, Brazil;
Centervasc Rio, Rio de Janeiro,*

ARNO VON RISTOW

*Catholic University of Rio de Janeiro,
Rio de Janeiro, Brazil;
Centervasc Rio, Rio de Janeiro,*

Contents

Introduction	VI
<i>Domenico Palombo</i>	
1 The theoretical and experimental basis of the Multilayer Flow Modulator	1
<i>Elena Faggiano, Giovanni Spinella, Marco Fedele, Alice Finotello, Michele Conti, Bianca Pane, Maria C. Perfumo, Ferdinando Auricchio, Domenico Palombo</i>	
2 Contemporary strategies for repair of complex thoracoabdominal aortic aneurysms: real-world experiences	17
<i>Ralf R. Kolvenbach</i>	
3 The STRATO trial: a multicenter, prospective study of the Multilayer Flow Modulator in high-surgical-risk patients presenting with Crawford type II and III thoracoabdominal aortic aneurysms	31
<i>Claude D. Vaislic</i>	
4 Italian experience with the Multilayer Flow Modulator for treatment of complex aortic disease	45
<i>Bianca Pane, Giovanni Spinella, Maria C. Perfumo, Sara Di Gregorio, Domenico Palombo</i>	
5 Treatment of complex aortic aneurysms and dissections with the Multilayer Flow Modulator: Romanian registry experience	58
<i>Victor S. Costache, Adrian Boicean, Andrea Costache, Cristina Goia, Sherif Sultan, Horatiu Moldovan, Adrian Santa, Dan-Mihai Dorobantu</i>	
6 Treatment of paravisceral and thoracoabdominal aneurysms in high-risk patients over 80 years of age	69
<i>Arno von Ristow, Alberto Vescovi, Robson Chicrala de Abreu</i>	
7 Bulgarian experience with the Multilayer Flow Modulator for complex aortic pathology	79
<i>Ivo Petrov, Zoran Stankov, Iveta Tasheva</i>	
8 A new horizon for treatment of thoracoabdominal aortic aneurysm in Japan: the Multilayer Flow Modulator	86
<i>Yoshikatsu Saiki, Kiichiro Kumagai</i>	

Bulgarian experience with the Multilayer Flow Modulator for complex aortic pathology

7

I. Petrov, Z. Stankov

INTRODUCTION

During the period from May 2012 to February 2016, at the City Clinic Heart and Vascular Institute, 12 patients underwent implantation of the Multilayer Flow Modulator (MFM) (Cardiatis, Isnes, Belgium) in different aortic segments with complex pathology. The cases involved treatment of 10 thoracoabdominal aortic aneurysms (TAAA) (1 Crawford type I, 1 type III, 6 type IV, and 2 type V), 1 abdominal aortic aneurysm (AAA) extending distally into the left iliac artery, and 1 type A aortic dissection consequent to surgical treatment and compression of the true lumen with critical visceral and peripheral ischemia. All patients had clinical and anatomical characteristics placing them at significant risk for open surgery. Patient and aneurysm characteristics and baseline medical history are summarized in Table 7.1. The mean patient age was 65 years

TABLE 7.1. - Patient and aneurysm characteristics and baseline medical history.

Variable	Number (%) or mean (range) N. = 12 patients
Age (years)	65 (53–76)
Male sex	12 (100%)
Indication	
Type I TAAA	1 (8.3%)
Type III TAAA	1 (8.3%)
Type IV TAAA	6 (50.0%)
Type V TAAA	2 (16.7%)
AAA	1 (8.3%)
Type A dissection	1 (8.3%)
Previous PCI/PTA	10 (83.3%)
Previous TEVAR/EVAR	1 (8.3%)
Previous ascending aorta surgery	1 (8.3%)
Arterial hypertension	11 (91.7%)
Dyslipidemia	11 (91.7%)

AAA = abdominal aortic aneurysm; EVAR = endovascular abdominal aortic repair; PCI = percutaneous coronary intervention; PTA = percutaneous transluminal angioplasty; TAAA = thoracoabdominal aortic aneurysm; TEVAR = thoracic endovascular aortic repair.

(range 53 to 76 years), all were male, and nearly all (91.7%) had undergone previous endovascular or open surgical interventions. Serious comorbidities included hypertension and dyslipidemia for over 90%.

PROTOCOLS AND PROCEDURES

The details of the 12 index MFM implantations are summarized in [Table 7.II](#). The implantation protocol involved routine radial percutaneous access allowing permanent intraprocedural angiographic control in all 12 cases. For the 3 implantations that did not involve bifurcations, vascular access was achieved by unique unilateral surgical cut-down. For the 9 implantations that involved bifurcations, vascular access was achieved by a combination of unilateral surgical cutdown (for the introduction and implantation of the main body of the aortic MFM and the ipsilateral iliac MFM) and a contralateral sheathless percutaneous approach (for the implantation of the contralateral iliac MFM), with final closure achieved upon completion using an Angioseal 8 F device. Local anesthesia and light sedation were used in 10 (83.3%) of the cases, while general anesthesia was used in 2 (16.7%).

Overall, a total of 29 MFM devices were implanted in the 12 cases, a mean of 2.41 per patient. The devices were oversized 15% to 20%, in accordance with the MFM instructions for use (IFU). Procedural success was achieved in all patients without perioperative complications. The implantations involved coverage of all visceral and renal arteries in 11 cases (91.7%), while in 1 case the procedure was performed without covering visceral or renal branches but with crossover implantation from the aorta to the left iliac artery (aorto-uni-iliac implantation) covering the right common iliac artery

TABLE 7.II. - Procedural details of the 12 index MFM implantations.

Detail	Number (%) or mean (range) N. = 12 cases
Technical success	12 (100%)
Total MFM implanted	29
Mean MFM implanted	2.42 (1-3)
Cases with coverage of all visceral/renal arteries	11 (91.7%)
Arterial access	
Radial percutaneous	12 (100%)
Surgical femoral (unilateral cutdown)	12 (100%)
Additional percutaneous (femoral)	9 (75%)
Anesthesia	
General	2 (16.7%)
Local	10 (83.3%)
Mean x-ray time (minutes)	14.1 (6-21)
Mean contrast volume (mL)	123 (80-250)
Mean procedure time (minutes)	50 (30-160)
Cases with periprocedural complications	0 (0%)
Mean intensive care unit stay (days)	0 (0%)
Mean clinical and imaging follow-up (months)	20 (1-47)

ostium. Mean contrast volume was 123 mL (range 80 to 250 mL). The mean x-ray time was 14.1 minutes (range 6 to 21 minutes), the mean procedure time was 50 minutes (range 30 to 160 minutes), and no patients required post-procedural intensive-care-unit treatment. Patients were followed clinically and with computed tomography (CT) angiography at 1, 3, 6, and 12 months, and annually thereafter.

OVERALL OUTCOMES AND CLINICAL CASES

The patients were followed clinically and by CT angiography for a mean of 20 months (range 1 to 47 months). In 11 (91.7%) of the patients, 12 months follow-up was uneventful, with no report of adverse events such as ruptures or ischemic visceral or renal complications. One patient (8.3%) was found to be symptomatic with stent thrombosis and critical ischemia after premature discontinuation of dual antiplatelet therapy only 25 days after initial implantation. This patient was successfully treated with selective fibrinolysis, restoration of dual antiplatelet therapy, and secondary femoropopliteal bypass to provide efficient distal run-off, and no further adverse events were observed. Serial angiography demonstrated efficient isolation of the aneurysm sac (or false lumen), in all patients, with complete or partial thrombosis of the sac and complete patency of all major and minor vessels arising from the stented zone.

No aorta-related death was registered during the follow-up period. One patient died from the complications of pancreatic cancer 25 months after the implantation (a non-related death).

The following 5 cases summaries illustrate important aspects of the MFM treatment.

CASE 1

A 71-year-old male was admitted to the hospital with persistent acute severe abdominal and peripheral ischemia with invalidating abdominal angina. Two years before

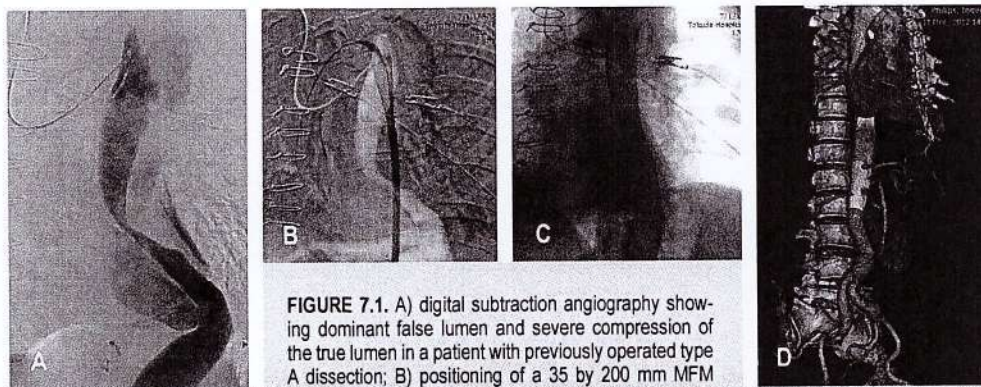


FIGURE 7.1. A) digital subtraction angiography showing dominant false lumen and severe compression of the true lumen in a patient with previously operated type A dissection; B) positioning of a 35 by 200 mm MFM stent with precise localization of the highly compressed tone in the middle of the stent (under "road map"); C) expansion of the MFM stent and true lumen after balloon postdilatation; D) CT angiography at 12-month follow-up showing excellent expansion and centralization of flow in the true lumen, normal flow in all branch arteries arising from the stented area, and almost full exclusion (passivation) of the false lumen.

this admission, he had undergone surgical treatment for a type A dissection involving interposition of a surgical graft on the ascending aorta without arch reconstruction. CT angiography showed expansion of the false lumen and a critical compression of the true lumen (Figure 7.1A). A 35 by 200 mm MFM was successfully implanted (Figure 7.1B, 7.1C). Control CT angiography at 12 months following the MFM implantation (Figure 7.1D) showed excellent expansion and centralization of the flow into the true lumen, full restoration of the flow in the visceral and renal vessels (impaired before the implantation), and a significant decrease in the diameter of the false lumen.

CASE 2

A 73-year-old male presented with arterial hypertension, hypercholesterolemia, and episodes of paroxysmal atrial fibrillation. His history of previous percutaneous coronary intervention (PCI) included drug-eluting stenting of his left anterior descending (LAD) artery. On the basis of Doppler echocardiography and CT angiography, he was diagnosed with a symptomatic AAA involving the distal part of the abdominal aorta and extending into his left common iliac artery (Figure 7.2A). A 28 by 200 mm MFM was successfully implanted from the abdominal aorta into the left iliac artery (aorto-uni-iliac implantation) covering the ostium of the right common iliac artery. The significant step-down in diameter from the aorta to the iliac artery did not cause malapposition or invagination of the MFM at any level (Figure 7.2B). Control CT angiography at 1 month follow-up showed good apposition of the MFM, full isolation and thrombosis of the aneurysm sac, and equal excellent patency of both iliac arteries, while flow was normal with an ankle-brachial index of 1 for both legs (Figure 7.2C).

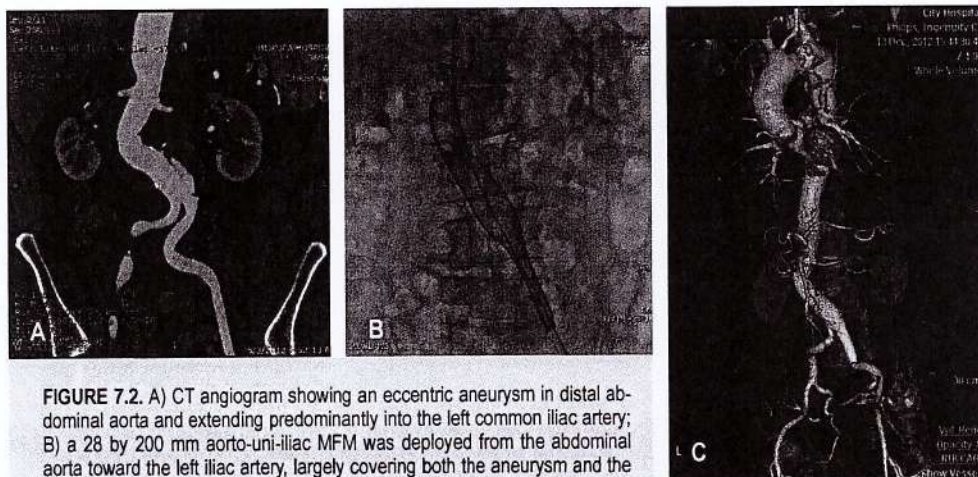


FIGURE 7.2. A) CT angiogram showing an eccentric aneurysm in distal abdominal aorta and extending predominantly into the left common iliac artery; B) a 28 by 200 mm aorto-uni-iliac MFM was deployed from the abdominal aorta toward the left iliac artery, largely covering both the aneurysm and the aortoiliac bifurcation. The significant step-down in diameter from the aorta to the iliac artery did not cause malapposition or invagination of the MFM at any level; C) follow-up CT angiography showed full exclusion of the aneurysm and normal (equal) flow in both iliac arteries.

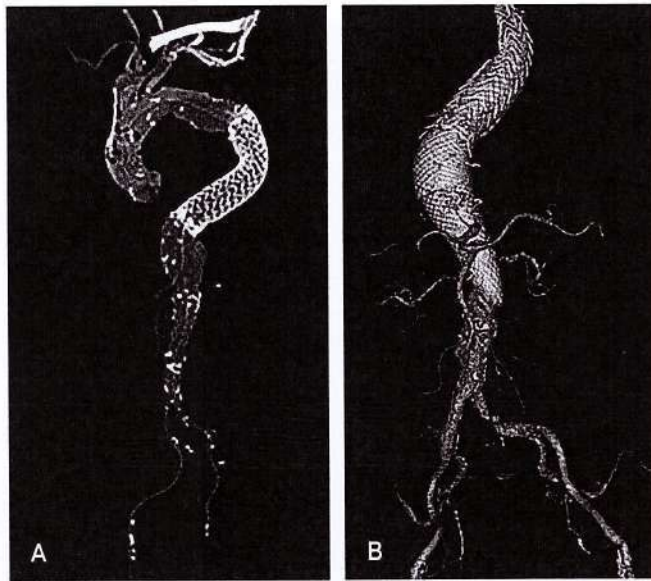


FIGURE 7.3. A) CT angiography showing distal edge aneurysm formation in a patient treated 8 years previously with an aortic stent graft for TAA (shown fully isolated by the stent graft); B) CT angiography at 12-month follow-up showing full isolation of the edge aneurysm and normal flow in all thoracoabdominal branch arteries covered by the implanted MFM.

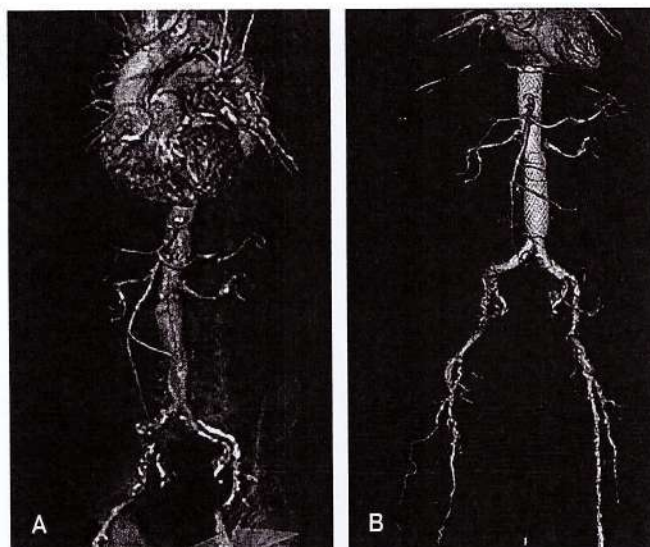
CASE 3

A 74-year-old male with arterial hypertension and coronary artery disease was successfully treated with PCI and stent implantation in the first diagonal branch (RD1) in 2004. Also in 2004 the patient was treated for thoracic aortic aneurysm (TAA) with implantation of a stent graft in the descending thoracic aorta. Subsequently, in 2012 he was admitted with acute chest pain and the diagnostic CT angiography at 8 years after the aortic stent graft implantation showed progression of the aortic disease and formation of a TAAA distal to the stent graft (edge aneurysm formation) (Figure 7.3A). Two 35 by 200 mm MFM were successfully implanted with a large overlapping zone from deeply within the stent graft to the abdominal aorta. Control CT angiography at 12 months following the MFM implantation showed total aneurysm thrombosis and patency of all major and minor branch arteries arising from the covered aortic area (Figure 7.3B).

CASE 4

A 75-year-old male with a history of two-vessel coronary artery disease had been successfully treated with PCI of the right coronary artery (three drug-eluting stents) and of the ramus intermedius artery (one drug-eluting stent). He also had a history of stage II peripheral artery disease and grade 3 arterial hypertension. He presented with abdominal pain. Data from his medical history suggested the presence of an AAA that had been asymptomatic prior to the current presentation. The immediate diagnostic CT angiography showed a further evolution of the AAA to a type III TAAA with partial circular thrombosis (Figure 7.4A). Successful MFM implantation involved a “homemade” bifurcation stent system. The aortic main body (35 by 200 mm) of the MFM was deployed from the Th12 intercostal artery with significant overlapping into healthy aorta (without parietal thrombosis), distally almost “sitting” at the aortoiliac bifurcation. Two “kissing” iliac MFM (16 by 200 mm) were deployed in an intentional ballerina maneuver (left iliac wire going to the right side of the aortic body and wire from the right iliac

FIGURE 7.4. A) CT angiography showing evolution of a previously existing AAA to a type III TAAA with partial circular thrombosis and involving all visceral vessels; B) CT angiography at 1 month following successful implantation of 3 MFM (one 35 by 200 mm aortic main body and two 16 by 200 mm "kissing" iliac MFM) showing complete isolation of the TAAA with preservation of excellent flow in all the covered thoracoabdominal and pelvic branches.



artery going to the left side of the aortic body). The iliac MFM were implanted over two superstiff Lunderquist (Cook Medical) wires with deep overlapping within the distal part of the aortic body (recommended overlapping zone of at least 3 cm). Control CT angiography at 1 month following the MFM implantation showed good device apposition and patency of all major and minor branch arteries (Figure 7.4B).

CASE 5

A 72-year-old male presented with ischemic heart failure and coronary artery disease with previous PCI including implantation of two stents in the LAD artery. He had severe pulmonary hypertension and permanent atrial fibrillation and a history of ischemic stroke and stage 2 kidney disease. Diagnostic CT angiography showed a type IV TAAA (Figure 7.5A). A new-generation bifurcated MFM was successfully implanted with two MFM iliac extensions. (Figure 7.5B). Completion CT angiography showed patency of all major and minor branches of the abdominal aorta (Figure 7.5C). That outcome was confirmed by CT angiography at 6 months following the MFM implantation (Figure 7.5D).

CONCLUDING COMMENTS ABOUT THE BULGARIAN EXPERIENCE WITH THE AORTIC MFM

As demonstrated by the case series presented here, the initial Bulgarian experience treating complex thoracoabdominal aortic pathology with the MFM has been positive and promising. Procedural success was achieved in all 12 of the seriously ill patients in this series, without perioperative procedural complications. Through mean follow-up of 20 months (range 1 to 47 months), there were no deaths related to aortic pathology, no reported ruptures, and no ischemic visceral or renal complications. The midterm fol-

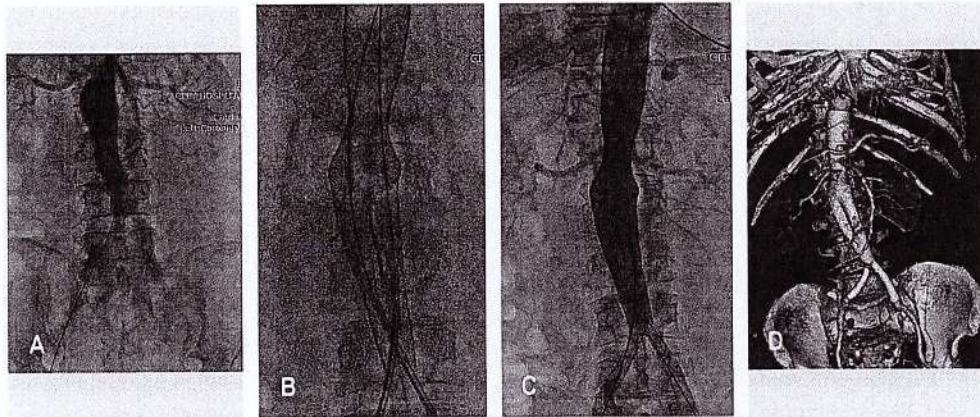


FIGURE 7.5. A) digital subtraction angiography showing a type IV TAAA in a 72-year-old male who presented with ischemic heart failure and coronary artery disease with previous PCI and other serious comorbidities; B) a new-generation bifurcated MFM was successfully implanted with two MFM iliac extensions deployed in an intentional ballerina maneuver for better stabilization; C) completion CT angiography showing immediate aneurysm isolation and normal flow in all branch arteries arising from the stented zone; D) follow-up CT angiography at 6 months showing complete aneurysm isolation and normal flow in all the thoracoabdominal and pelvic branch arteries.

low-up was remarkable, with excellent clinical and imaging results. All of the covered branch arteries in the 12 patients remained patent with preservation and improvement of flow. It is important to emphasize that there were no neurological complications either periprocedurally or during follow-up despite the great number of spinal cord branches covered during the MFM implantation. Carefully executed serial CT angiography showed efficient centralization of flow, isolation of the aneurysm sac (or false lumen), and progressive thrombosis of the aneurysm sac.

In this initial Bulgarian experience, implantation of the MFM in the treatment of complex aortic pathology has been effective and safe, allowing preservation of blood flow in the branches arising from the stented areas. More systematic procedural and clinical data are now needed in order to further establish the exact indications of this novel technology.